

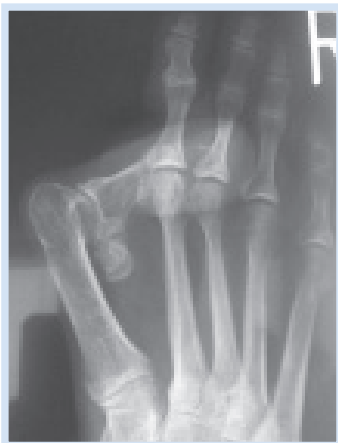Dr. med. J.-S. von Ruediger

Hallux valgus mit fixierter Luxation der Großzehe

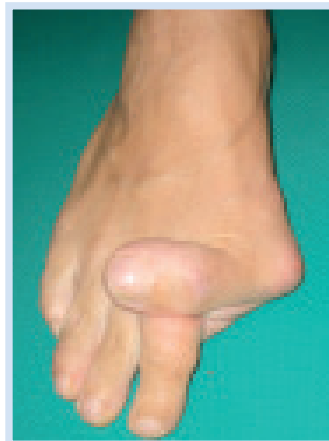
Im vorgestellten Fall handelt es sich um eine 52-jährige Patientin. Vor 30 Jahren wurde bei einer Hallux valgus Deformität rechts eine mediale Pseudoexostosenabtragung am MT I-Köpfchen durchgeführt. In der Folgezeit entwickelte sich ein schweres Rezidiv mit zuletzt in 90° Lateralstellung fixierter Luxati-

on der Großzehe. Die Patientin klagte dabei hauptsächlich über Druckbeschwerden und Schuhkonflikte, eine aktive Bewegung im Großzehengrundgelenk war nicht mehr möglich. Wir versorgten wie folgt: Operative Korrektur durch Arthrodesen im

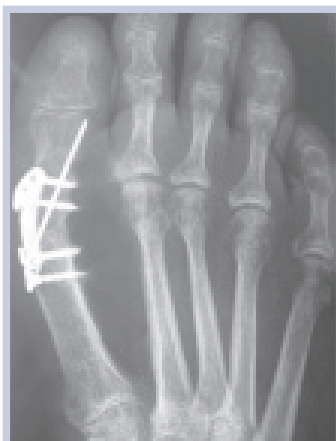Großzehengrundgelenk mit Resektion des lateralen Sesambeines. Osteosynthese mit winkelstabiler Merete Metafix I - Platte und einem Kirschnerdraht. ••



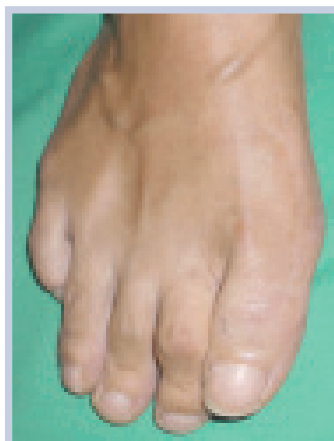Prä OP



Prä OP



Post OP



Post OP



Dr. med. Joh.-Stephan von Ruediger

Facharzt für Orthopädie und Unfallchirurgie, zertifizierter und expertenzertifizierter Fußchirurg (GFFC), Spezialpraxis für Fußchirurgie Berlin